

Episode de tachycardie entre les rondes d'observation

Informations patient:

Homme âgé de 79 ans, admis en maladies infectieuses après retour à domicile suite à transfusion sanguine. Le patient s'est senti mal dans l'ambulance, avait une température de 39,5°C et était confus.

Les antécédents du patient incluent un myélome multiple et atteinte rénale.

Rondes et Score NEWS:

Jour 1 05:53 NEWS 1
Jour 1 08:47 NEWS 0
Jour 1 14:26 NEWS 1
Jour 1 23:45 NEWS 1

Notifications Sensium®:

Jour 1 16:39 Alerte FC élevée (145)

Action clinique:

La tachycardie du patient est significative puisqu'elle est prolongée et survenue entre les rondes d'observation. Si cela était survenu dans un service moins adapté le risque pour le patient aurait été plus élevé.

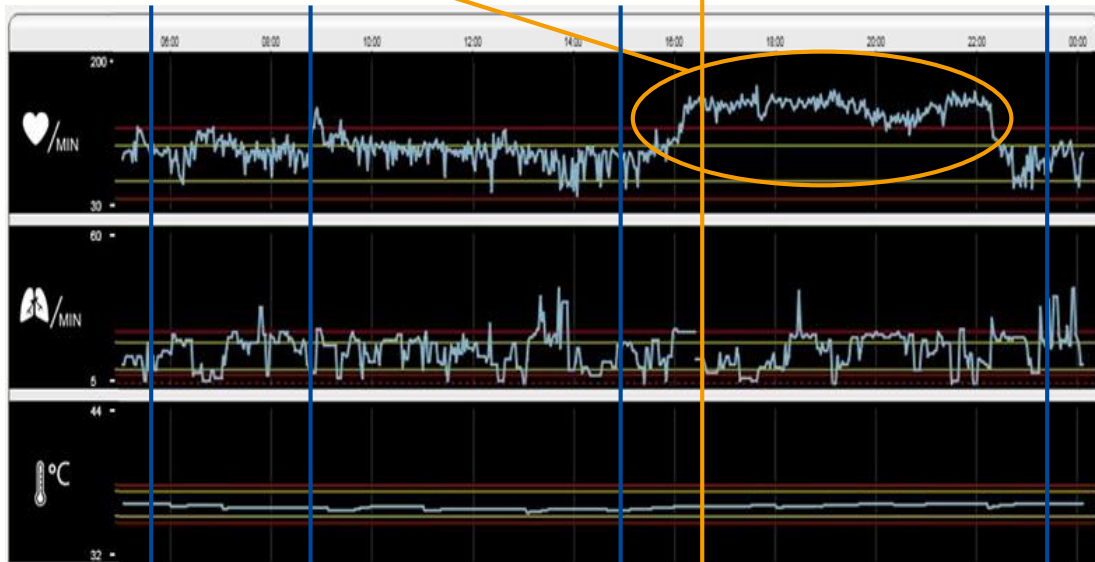
Conclusion:

Retour à domicile à J3.

Note : FC élevée soutenue pendant environ 7 heures entre les rondes d'observation

Notification Sensium®

16:39 – FC élevée soutenue (145)



Ronde et Score NEWS

05:53 NEWS 1
FC 78, FR 20,
Temp 36,6°C

Ronde et Score NEWS

08:47 NEWS 0
FC 83, FR 20,
Temp 36,8°C

Ronde et Score NEWS

14:26 NEWS 1
FC 55, FR 16,
Temp 36°C

Ronde et Score NEWS

23:45 NEWS 1
FC 88, FR 16,
Temp 36,3°C